

# Frakturen des oberen Sprunggelenkes

Diagnostik und Therapieoptionen

Hans Goost\*, Matthias D. Wimmer\*, Alexej Barg, Kouroush Kabir, Victor Valderrabano, Christof Burger



Teilnahme nur im Internet möglich: [aerzteblatt.de/cme](http://aerzteblatt.de/cme)

## ZUSAMMENFASSUNG

**Hintergrund:** Frakturen des oberen Sprunggelenkes sind mit einer Inzidenz von bis zu 174 pro 100 000 bei Erwachsenen häufig. Die richtige Klassifikation und Therapie ist entscheidend für das klinische Ergebnis der Behandlung.

**Methode:** Selektive Literaturrecherche.

**Ergebnisse:** Frakturen des oberen Sprunggelenkes werden initial durch eine körperliche Untersuchung und dann durch Röntgen diagnostiziert. Die Frakturen können nach der AO- oder Weber-Klassifikation eingeteilt werden. Im Rahmen der Notfallbehandlung ist bei dislozierten Frakturen die sofortige Reposition der Fraktur von entscheidender Bedeutung, um Durchblutungsstörungen und Nervenschäden zu vermeiden. Weber-A-Frakturen können in der Regel konservativ behandelt werden. Weber-B- und -C-Frakturen werden meistens operativ versorgt. Die Beurteilung der Stabilität der Syndesmose ist wichtig, um eine anatomische Rekonstruktion des Gelenkes erreichen zu können. Wundhämatom und Wundrandnekrose sind die häufigsten Komplikationen, die postoperative Infektionshäufigkeit beträgt 2 %. Bis zu 10 % der Patienten entwickeln mittel- oder langfristig eine Sprunggelenksarthrose.

**Schlussfolgerung:** Mit der richtigen Wahl der Therapie können gute klinische Ergebnisse erreicht werden. Langfristiges Ziel ist es, eine posttraumatische Arthrose des Sprunggelenkes zu verhindern. Das formale Evidenzniveau hinsichtlich der optimalen Behandlungsstrategien ist gering.

### ► Zitierweise

Goost H, Wimmer MD, Barg A, Kabir K, Valderrabano V, Burger C: Fractures of the ankle joint—investigation and treatment options. Dtsch Arztebl Int 2014; 111: 377–88. DOI: 10.3238/arztebl.2014.0377

Frakturen des oberen Sprunggelenkes gehören mit einer Inzidenz von bis zu 174 pro 100 000 Personen zu den häufigsten Frakturen des Erwachsenen (1). Entscheidend für das langfristige funktionelle Ergebnis der Patienten ist die frühe sichere Differenzierung zwischen Distorsionen, Bandrupturen, knöchernen Bandausrissen und Frakturen am oberen Sprunggelenk (OSG). Durch Ableitung des Unfallhergangs, die korrekte Klassifikation der Verletzung und des begleitenden Weichteilschadens kann die adäquate Therapie ausgewählt werden. Behandlungsziel ist es, den betroffenen Patienten wieder eine schmerzfreie Vollbelastung zu ermöglichen und Langzeitschäden zu vermeiden.

### Lernziele

Nach der Lektüre dieses Übersichtsartikels soll der Leser in der Lage sein, Frakturen des OSG sicher zu erkennen, zu klassifizieren und die Patienten differenziert der entsprechenden Diagnostik zuzuführen. Zudem soll die vorliegende Arbeit eine Übersicht und Bewertung der verschiedenen Therapieoptionen anhand ausgewählter Literatur bieten.

Aufgrund der Fokussierung dieser Übersichtsarbeit auf Frakturen wird auf Bandverletzungen des Sprunggelenkes nicht differenziert eingegangen.

### Relevante Anatomie

Das obere Sprunggelenk (OSG) wird knöchern aus der distalen Tibia, der distalen Fibula und Trochlea des Talus gebildet. Tibia und Fibula sind durch die Bandstrukturen der Syndesmose (Membrana interossea, Lig. tibio-fibulare anterius, posterius und transversum) elastisch zur Sprunggelenksgabel verbunden (1, 2). Den seitlichen Stressbelastungen wirken

### Inzidenz

Frakturen des oberen Sprunggelenkes gehören mit einer Inzidenz von bis zu 174 pro 100 000 Personen zu den häufigsten Frakturen des Erwachsenen.

Klinik und Poliklinik für Orthopädie und Unfallchirurgie des Universitätsklinikums Bonn, Deutschland: Dr. med. Goost, Dr. med. Wimmer, Dr. med. Kabir, Prof. Dr. med. Burger

Orthopädische Universitätsklinik Basel/Schweiz: Dr. med. Barg, Prof. Dr. med. Dr. phil. Valderrabano

\*Die Autoren HG und MDW haben zu gleichen Teilen zur Erstellung dieser Arbeit beigetragen.

kräftige Kollateralbänder entgegen. Lateral ist dies das Lig. fibulotalare anterius (LFTA), Lig. fibulocalcaneare (LFC) und Lig. fibulotalare posterius (LFTP). Die mediale Stabilisierung erfolgt über das breit gefächerte Lig. deltoideum sowie das funktionell dazugehörige Lig. calcaneonavicular plantare (Spring-Ligament). Durch die asymmetrische Form des Talus vollzieht sich bei Bewegung keine reine Scharnierbewegung, sondern eine Dreh-Scharnierbewegung um die helikale Achse des OSG (3). Durch die hohe und funktionell essenzielle Kongruenz des OSG wirken sich traumatisch bedingte Fehlstellungen im Sinne einer veränderten Gelenkmechanik und damit pathologischen Druckbelastungen stark aus (4, 5).

Auch wenn keine Gelenkfläche durch einen Frakturpalt betroffen ist, sind Sprunggelenksfrakturen generell als Gelenkfraktur zu werten. Eine nicht anatomische Reposition und Retention führt gerade am OSG zu einem vorzeitigen Verschleiß. Daher ist die anatomische Wiederherstellung und damit in der Regel die Operation notwendig, um langfristig eine posttraumatische Degeneration zu verhindern.

### **Epidemiologie und Ätiologie**

In Deutschland führten im Jahr 2008 Frakturen des Unterschenkels und des OSG bei je 100 000 AOK-Versicherten zu fast einer Million Arbeitsunfähigkeitstagen (6). Annähernd 75 000 stationäre Aufenthalte in der Bundesrepublik gingen 2012 auf Behandlung von Sprunggelenksfrakturen zurück (7). In einer Auswertung des schwedischen ICD-10-Datensatzes für stationäre Behandlungen über 17 Jahre hinweg konnte eine Inzidenz von 71/100 000 Personenjahren ermittelt werden. Fast 60 % der Betroffenen waren Frauen, das Durchschnittsalter aller Patienten lag bei 52 Jahren. Etwas mehr als die Hälfte aller Frakturen war auf einen Sturz zurückzuführen, 20 % waren nach Verkehrsunfällen zu beobachten (8, 9).

### **Klinische Untersuchung**

In der initialen körperlichen Untersuchung ist nach Erfahrung der Autoren eine definitive Unterscheidung von Fraktur oder Bandverletzung des OSG schwierig. Richtungsweisend ist eine Schwellung oder Hämatombildung sowie der Druckschmerz über dem Innen- und/ oder Außenknöchel, aber auch über dem Fibulaköpfchen proximal (hohe Fibulafaktur – die sogenannte Maisonneuve-Verletzung). Weiterhin

sind zum Ausschluss möglicher knöcherner Begleitverletzungen der Talus, der Kalkaneus, das Os naviculare beziehungsweise das Chopart-Gelenk sowie die Basis des fünften Metatarsale durch Palpation hinsichtlich möglicher Krepitationen und eines lokalen Druckschmerzes zu evaluieren. Wie bei allen dislozierten Frakturen ist bei sichtbarer, grober Fehlstellung die sofortige Reposition durch manuellen, axialen Zug unter suffizienter Analgesie und die Retention in einer Schiene indiziert. Für die weitere Therapie der Verletzung sind weiterhin eine Beschreibung des Weichteilschadens und der sichere Ausschluss eines Kompartmentsyndroms wichtig (10).

### **Radiologische Diagnostik**

Falls ein Verdacht auf eine Sprunggelenksdistorsion mit Bandinstabilität oder Fraktur besteht, ist die Röntgendiagnostik in den weitaus meisten Fällen erforderlich. Die Ottawa-Ankle-Rules bieten bei begrenzten Ressourcen eine Möglichkeit zur Eingrenzung der radiologischen Bildgebung, spiegeln jedoch nicht den diagnostischen Standard in Europa wider (11). Die Strahlenbelastung und Kosten des Röntgenbildes wiegen dabei weit geringer als die möglichen Folgen des Übersehens einer möglichen ossären Bandavulsion oder einer osteochondralen Läsion. Aus diesem Grund empfehlen die Autoren das folgende Vorgehen, welches in gewissem Gegensatz zu den Ottawa-Ankle-Rules steht: Die Röntgenaufnahme des OSG erfolgt standardisiert in den zwei Ebenen antero-posterior (a.p.; (sogenannte Sprunggelenksgabelaufnahme/Mortise-View) und lateral. Bei Verdacht auf Fraktur werden dabei der Fuß und das Sprunggelenk entlastet, entgegen den angestrebten belasteten Aufnahmen beim stehenden Patienten in elektiven Fällen. Je nach möglichen Begleitverletzungen ist zusätzlich eine dorso-plantare Aufnahme oder eine laterale Aufnahme des Fußes anzufordern. Zusätzlich kann eine Saltzman-Aufnahme wichtige Hinweise auf das inframalleoläre Alignment liefern (12). Wie bei allen Frakturen mit Beteiligung der Gelenklinie kann eine Computertomographie (CT) sehr hilfreich sein, um die Fraktur genau zu evaluieren (13).

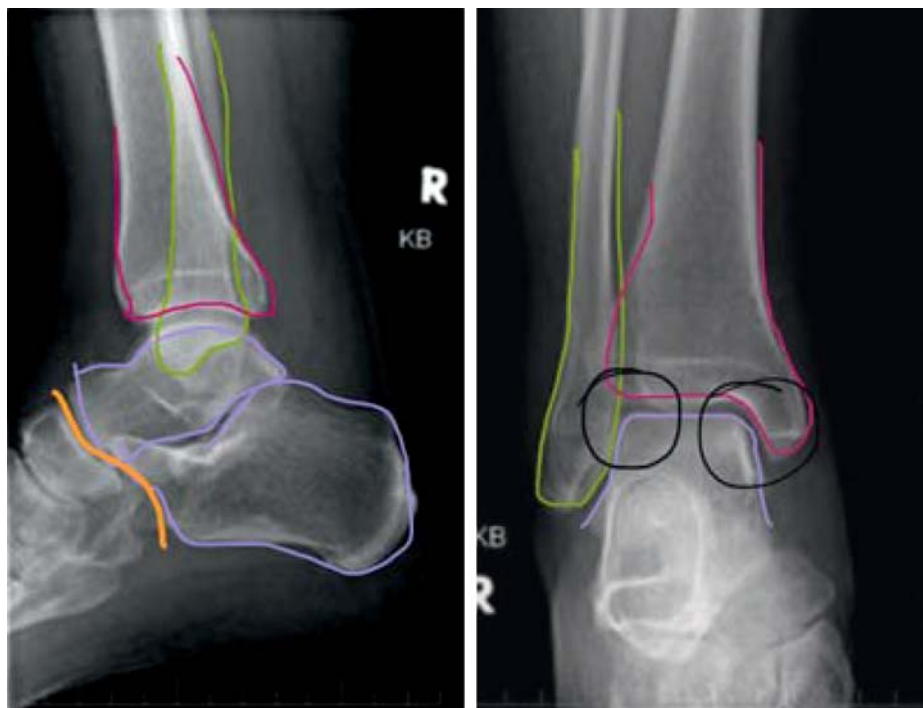
Die Magnetresonanztomographie (MRT) ist bei akutem Frakturverdacht nicht sinnvoll (14). Zur erweiterten Diagnostik bei vermuteten Schäden von Knorpel und Ligamenten ist sie jedoch im Verlauf häufig von Nutzen. Zur Betrachtung und Befundung

### **Klinische Untersuchung**

**Richtungsweisend sind eine Schwellung oder ein Hämatom sowie der Druckschmerz über dem Innen- und/ oder Außenknöchel, aber auch über dem Fibulaköpfchen proximal.**

### **Radiologische Diagnostik**

**Wie bei allen Frakturen mit Beteiligung der Gelenklinie kann eine Computertomographie (CT) sehr hilfreich sein, um die Fraktur genau zu evaluieren.**



**Abbildung 1:** Algorithmus zur Beurteilung des antero-posterioren und seitlichen Röntgenbildes des oberen Sprunggelenkes.

1. Umfahren der Fibula (gelb)
2. Umfahren der Tibia (pink)
3. Umfahren des Talus (lila)
4. Check tibio-talarer Abstand
5. Check fibulo-talarer Abstand
6. abschließender Check der Gelenkkongruenz tibio-talar und fibulo-talar
7. Umfahren der Fibula
8. Umfahren der Tibia
9. Umfahren des Talus und Kalkaneus
10. Check Gelenkkongruenz tibio-talar
11. Check Cyma-Linie (Chopard-Gelenkslinie)

der Röntgenbilder eines Sprunggelenkes ist ein festgelegter Algorithmus wichtig (*Abbildung 1*). Dies ist von entscheidender Bedeutung, da häufig relativ junge und unerfahrene Assistenzärzte als erstes mit den Patienten konfrontiert sind, zum Beispiel im Rahmen des Bereitschaftsdienstes, und es hilft, keine knöchernen Verletzungen zu übersehen.

### Klassifikation von Weichteilschaden und Fraktur

Die Einteilung der Verletzungsschwere der umgebenden Weichteile erfolgt im deutschsprachigen Raum für geschlossene Frakturen üblicherweise nach Tscherne und Oestern und für die am OSG eher seltenen offenen Frakturen nach Gustilo (*eTabelle*) (15–17).

Für die Frakturen selbst wird oft im klinischen Alltag die rein deskriptive Einteilung in uni-, bi- oder trimalleolare Frakturen verwendet. Mechanisch greift diese grobe, nicht ausreichende Differenzierung jedoch zu kurz. Die oft zitierte Klassifikation nach Lauge-Hansen ist aus Sicht der Autoren zwar vom zugrundeliegenden Pathomechanismus her und

akademisch sinnvoll, für den klinischen Gebrauch jedoch zu kompliziert (18).

Die Autoren bevorzugen daher die durch die Arbeitsgemeinschaft für Osteosynthese (AO) erweiterten Klassifikationen nach Danis-Weber (*eGrafik*) (19, 20).

Hiernach liegt bei Bruch des Außenknöchels unterhalb der Syndesmose eine Typ-A-Verletzung vor. Ist ein Bruch auf Höhe der Syndesmose vorhanden, liegt eine Typ-B-Verletzung vor. Ist die Fraktur oberhalb der Syndesmose zu finden, wird von einer Typ-C-Verletzung gesprochen. Eine Besonderheit stellt die sogenannte Maisonneuve-Fraktur dar: Hierbei liegt, meist durch einen indirekten Pronationsmechanismus, ein hoher, meist unterhalb des Fibulaköpfchens gelegener Bruch der Fibula vor. Durch Zerreißung der gesamten Membrana interossea cruris, der Syndesmose und des Lig. deltoideum ist die Malleolengabel instabil.

Somit liegt formal auch hier eine Sprunggelenksfraktur vor, insbesondere auch, weil es häufig zu einem knöchernen Ausriss der hinteren Syndesmose an

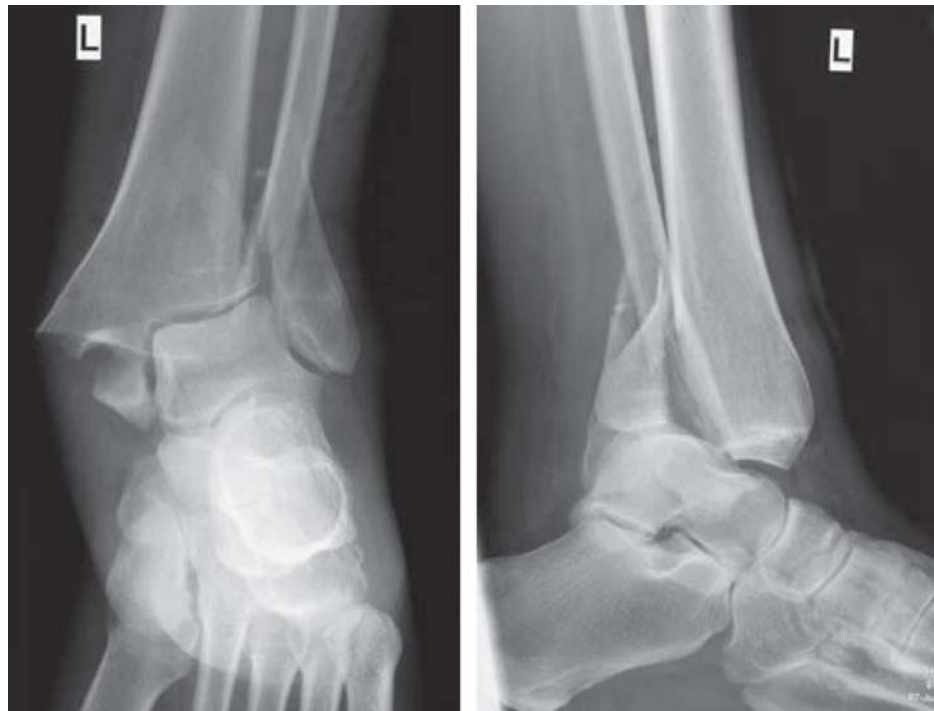### Klassifikation

Die Einteilung der Verletzungsschwere der umgebenden Weichteile erfolgt im deutschsprachigen Raum für geschlossene Frakturen üblicherweise nach Tscherne und Oestern und für die am OSG eher seltenen offenen Frakturen nach Gustilo.

### Erweiterte Klassifikationen nach Danis-Weber

Bei Bruch des Außenknöchels unterhalb der Syndesmose liegt eine Typ-A-Verletzung vor. Ist ein Bruch auf Höhe der Syndesmose vorhanden, liegt eine Typ-B-Verletzung vor. Eine Fraktur oberhalb der Syndesmose bezeichnet man als Typ-C-Verletzung.

**Abbildung 2:**  
Röntgenbilder einer luxierten Sprunggelenksfraktur (in zwei Ebenen)



der dorsalen Seite der distalen Tibia, dem so genannten Volkmann-Fragment, kommt.

Der vordere Ausriss der Syndesmose an der ventralen Seite der Tibia wird als „Tubercule de Tillaux Chaput“ (nur bei Adoleszenten) bezeichnet und der fibulaseitige Ausriss der ventralseitigen Syndesmose als „Wagstaffe-Fragment“ (21, 22).

### Notfallbehandlung

Im Rahmen der Notfallbehandlung ist die sofortige klinische Untersuchung der entkleideten unteren Extremität unerlässlich, um den Weichteilstatus, die Durchblutungssituation und mögliche Nervenschäden zu erfassen. Bei offensichtlicher Fehlstellung ist die sofortige Reposition durch Längszug unter situations-adäquater Analgesie beim schmerzfreien oder zumindest möglichst schmerzarmen Patienten indiziert. Eine Einlieferung mit offenkundig luxiertem Gelenk (*Abbildung 2*) ohne Repositionsversuch ist bei notärztlicher Versorgung nicht akzeptabel, unabhängig von der im Alltag ausgeübten Fachdisziplin des Notarztes. Durch eine fachgerechte Reposition oder auch nur den Versuch

können nach Erfahrung der Autoren in aller Regel keine relevanten Schäden für den Patienten entstehen. Bei luxiert belassenem Gelenk droht hingegen eine irreversible Zunahme des Weichteilschadens, welcher im besten Falle nur zur Operationsverzögerung führt, aber im schlimmsten Fall zur Entwicklung einer inneren Drucknekrose mit Folgekomplikationen, bis zur Amputation führen können (*Abbildung 3*). Zudem muss der Unterschenkel anhand der Weichteilspannung und der Überprüfung der peripheren Durchblutung, Motorik und Sensibilität hinsichtlich eines möglichen Kompartmentsyndroms beurteilt werden.

Bei jeglichem Verdacht auf Vorliegen eines Bruches, zum Beispiel bei Schmerzhaftigkeit und eingeschränkter Beweglichkeit, ist die Ruhigstellung in einer stabilisierenden Schiene bis zum Beweis des Gegenteils obligat. Zur Vermeidung von Weichteilschäden durch Unterkühlung sollte die Kälteapplikation, wenn überhaupt, nur vorsichtig erfolgen (23). Das formale Evidenzniveau hinsichtlich der optimalen Notfallbehandlung bleibt nach evidence based medicine Kriterien jedoch gering.

### Notfallbehandlung

Bei jeglichem Verdacht auf Vorliegen eines Bruches, zum Beispiel bei Schmerzhaftigkeit und eingeschränkter Beweglichkeit, ist die Ruhigstellung in einer stabilisierenden Schiene bis zum Beweis des Gegenteils obligat.

### Indikation und Option

Nach Diagnose einer Fraktur des OSG ist die Auswahl der geeigneten Therapie nicht nur vom Frakturtyp und Begleitverletzungen, sondern auch von den Begleiterkrankungen im informed consent mit dem Patienten abhängig.

### Klinische Therapie – Indikation und Optionen

Nach Diagnose einer Fraktur des OSG ist die Auswahl der geeigneten Therapie nicht nur vom Frakturtyp und den Begleitverletzungen, sondern auch von den Begleiterkrankungen im informed-consent mit dem Patienten abhängig (Tabelle). Die wesentlichen Entscheidungskriterien und ein klinisch etabliertes Vorgehen werden im Folgenden aufgeführt. Anzumerken ist, dass das formale Evidenzniveau hinsichtlich der Entscheidung „operativ oder konservativ“ aktuell noch gering ist. Die Ergebnisse mehrerer aktuell laufender randomisierter Studien können jedoch in naher Zukunft erwartet werden (24).

### Konservative Therapie

Grundsätzlich ist jede stabile Fraktur mit unverschobenen oder nur geringfügig verschobenen Bruchelementen konservativ behandelbar. Das Vorgehen hängt wesentlich von der Compliance des Patienten ab: Typ-A-Frakturen müssen nicht im Gips ruhiggestellt werden, sondern können wie Außenbandrupturen in einer stabilisierenden Sprunggelenksorthese frühfunktionell mit schmerzadaptierter Vollbelastung behandelt werden.

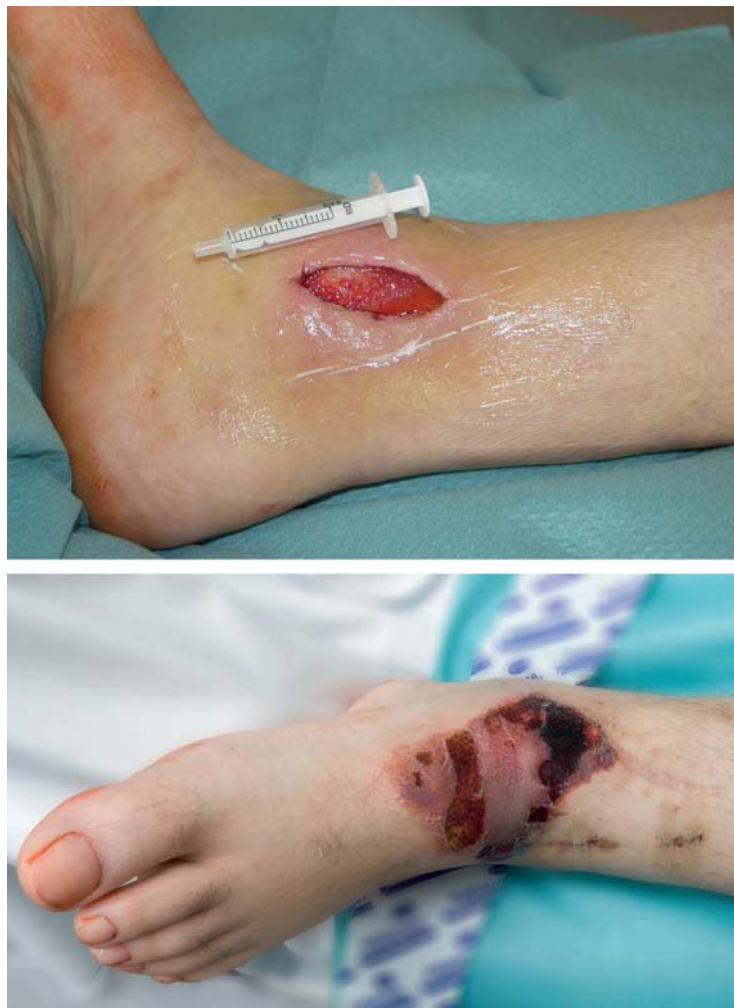Alle nicht Typ-A-Frakturenmuster sollten in einem so genannten Walker oder Vakuumschuh therapiert werden. Die Anlage eines Unterschenkel-Kunststoffgipses oder Weißgipses halten die Autoren aufgrund des mangelnden Patientenkomforts für nicht mehr zeitgemäß. Für einen Zeitraum von sechs Wochen wird der Patient bei schmerzadaptierter Vollbelastung mit dem angelegten Walker mit Unterschenkeleinschluss mobilisiert (25). Auch zur Nacht bleibt die Orthese angelegt. Kann der Patient aufgrund des Frakturmusters oder bei Schmerzen nicht voll belasten, ist für diese Zeit eine Thromboseprophylaxe zu diskutieren (26).

Mögliche Komplikationen der konservativen Therapie sind die Verschiebung der Bruchelemente im Verlauf und das Auseinanderweichen der Sprunggelenksgabel. Die Autoren führen Röntgenverlaufskontrollen daher in Abständen von 4, 7, 11 und 30 Tagen nach dem kausalen Trauma durch.

In Abhängigkeit vom Gesamtbefund ist es beim geriatrischen oder multimorbiden Patienten auch durchaus vertretbar, bei einem hohen operativen Risiko auf einen Eingriff zu verzichten und eine Ausheilung in Fehlstellung zu akzeptieren (27). Die Ruhigstellung erfolgt auch hier in der Regel in einem sogenannten Walker oder Vakuumschuh.

### Geriatrische Patienten

**In Abhängigkeit vom Gesamtbefund ist es beim geriatrischen oder multimorbiden Patienten auch durchaus vertretbar, bei einem hohen operativen Risiko auf einen Eingriff zu verzichten und eine Ausheilung in Fehlstellung zu akzeptieren.**



**Abbildung 3:** Defekte nach innerem Druckkulkus bei längeren, unbehandelten und unreponierten Sprunggelenksfrakturen.

### Operative Therapie

Die operative Therapie ist in Anlehnung an die AO-Klassifikation für folgende Frakturen indiziert:

- grob dislozierte AO-44A-1-Frakturen
- verschobene und instabile AO-44A-2- und 44A-3-Frakturen
- dislozierte AO-44B-1-Frakturen
- alle weiteren Frakturen ab AO-44B-1.2.

Definitionsgemäß ist jede OSG-Fraktur eine Fraktur mit Gelenksbeteiligung. Die Ziele jeder operativen

### Operative Therapie

**Ziele jeder operativen Therapie sind immer die anatomische, stufenfreie Wiederherstellung der Gelenkfläche, die Protektion der verletzten Bandstrukturen und die Möglichkeit der frühfunktionellen postoperativen Therapie.**

**TABELLE**

**Komplikationen nach Sprunggelenksfraktur**

Behandlung	Zeit	Diagnose	Mögliche Gegenmaßnahme
konservativ	kurzfristig	Kompartmentsyndrom	Kompartmentspaltung
		Dislokation	Osteosynthese
		inneres Druckulkus	Osteosynthese/Arthrodesese/plastische Deckung
		CRPS	Schmerztherapie, Plexusblockade
	langfristig	Schmerzen	Arthrodesese/ OSG-Prothese
		Bewegungseinschränkung	
operativ	kurzfristig	Kompartmentsyndrom	Kompartmentspaltung
		Wundhämatom	Wundrevision
		Wundheilungsstörung-/infekt	Wundrevision
		Dislokation	Revision
		Schraubenfehlage	Revision
		unzureichende Reposition	Revision
		CRPS	Schmerztherapie, Plexusblockade
	langfristig	Pseudarthrose	operative Anfrischung und Spongiosaplastik
		Fehlstellung	Umstellungsosteotomie, Arthrodesese, OSG-Prothese
		Impingement-Syndrom	Arthroskopie
		Bewegungseinschränkung	Arthrodesese, OSG-Prothese
		Arthrose	Arthrodesese, OSG-Prothese

CRPS, Complex Regional Pain Syndrome (komplexes regionales Schmerzsyndrom); OSG oberes Sprunggelenk

Therapie sind daher immer die anatomische, stufenfreie Wiederherstellung der Gelenkfläche, die Protektion der verletzten Bandstrukturen und die Möglichkeit der frühfunktionellen postoperativen Therapie. Häufiger als die direkten tibialen, talaren oder fibularen Gelenkflächen ist jedoch das Gelenkalignement betroffen. Demzufolge gelten als Wiederherstellung der Gelenkfläche in diesem Fall zuerst die korrekte Einstellung der Länge, Achse und Rotation der Fibula, der tibio-talaren beziehungsweise fibulo-talaren Abstände und gegebenenfalls die Reposition des Volkman-Dreiecks. Wenn nach Reposition der Fraktur und obligater Röntgenkontrolle nach Gipsanlage die Fraktur nicht mit anatomischer Reposition zu halten ist, ist die anatomische Reposition unter Narkose herbeizuführen und die Fraktur definitiv oder temporär zu stellen.

Der Zeitpunkt der definitiven operativen Versorgung ist im Wesentlichen vom Weichteilbefund abhängig. Nur bei unkritischen Weichteilen ist die sofortige definitive operative Versorgung möglich. Dieses Zeitfenster besteht meist nur für wenige Stunden nach Trauma.

Ansonsten muss auf das Abschwellen des Gelenkes und Fälteln der Haut gewartet werden. Bei der Operation in einen stark geschwollenen Befund hinein kann es technisch unmöglich sein, den Operationsitus spannungsfrei zu verschließen. Hier drohen dann Wundrandnekrosen oder Wundinfekte.

**Operationstechnik**

Die Operation erfolgt üblicherweise in Rückenlage, sie ist in Allgemeinanästhesie wie auch in Leitungsanästhesieverfahren möglich. Eine perioperative Antibiose ist der Standard (28). Die Anlage einer Blut-

**Operations-Zeitpunkt**

Der Zeitpunkt der definitiven operativen Versorgung ist vom Weichteilbefund abhängig. Nur bei unkritischen Weichteilen ist die sofortige operative Versorgung möglich. Dieses Zeitfenster besteht meist nur für wenige Stunden nach Trauma.

**Operationstechnik**

Eine OSG-Arthroskopie vor oder begleitend zu der eigentlichen Osteosynthese kann helfen, versteckte osteochondrale Läsionen aufzuzeigen und die anatomische Reposition zu kontrollieren.

sperre ist von der Vorliebe des Operateurs abhängig, eine Verkürzung der Operationszeit genauso wie ein besseres respektive schlechteres postoperatives Ergebnis ist nicht nachweisbar (29). Insbesondere das Weichteilmanagement ist wesentlich hinsichtlich der postoperativen Rekonvaleszenz des Patienten (30). Die üblicherweise in Deutschland eingebrachten Schrauben und Platten entstammen dem sogenannten Kleinfragmentinstrumentarium und bestehen mit Ausnahme der Drähte fast immer aus Titan.

Eine OSG-Arthroskopie vor oder begleitend zu der eigentlichen Osteosynthese kann helfen, versteckte osteochondrale Läsionen aufzuzeigen und die anatomische Reposition zu kontrollieren (31).

Aus medizinischen Gründen ist eine Entfernung des eingebrachten Osteosynthesematerials nur bei schmerzhaftem Auftragen unter der Haut oder beginnender Ulzeration nach vollständiger knöcherner Durchbauung indiziert (32). Für eine Metallentfernung außerhalb einer medizinisch zwingenden Notwendigkeit ist eine Aufklärung erforderlich, wie sie für einen elektiv-kosmetischen Eingriff erforderlich ist.

### **AO/Danis-Weber-A-Frakturen**

Eine isolierte Typ-A-Fraktur des Außenknöchels ist nur bei dislozierten Fragmenten und/oder Gelenkbeteiligung über eine offene Reposition und interne Fixation (ORIF) zu versorgen.

Verschobene Frakturen des Innenknöchels sind meist am Gelenkwinkel im Bereich des Übergangs zur tibialen Gelenkfläche zu finden. Unbehandelt kippt der Talus im Verlauf in eine Varusfehlstellung. Je nach Befund kann daher über eine geschlossene oder offene Reposition die Gelenkfläche wiederhergestellt werden. Mittels zweier kanülierter oder konventioneller Kleinfragmentschrauben in Zugschraubentechnik wird die Reposition gehalten. Alternativ kann auch eine Zuggurtung verwendet werden.

### **AO/Danis-Weber-B-Frakturen**

Bei Weber-Typ-B-Frakturen kann eine isolierte Fraktur der Fibula vorliegen oder eine Fraktur des Außenknöchels mit kombinierter Fraktur des Innenknöchels (sogenanntes Bi-Malleolarfraktur) oder eines Volkmannndreiecks. Nach longitudinalem Standardzugang erfolgt durch Längszug und gegebenenfalls Rotation die anatomische Reposition der Fibula, insbesondere auch hinsichtlich der Längeneinstel-

lung. Eine Sicherung der Reposition wird durch eine spitze Repositionszange oder einen sogenannten Spaniers erreicht. Die Zugschraube durch die Fraktur wird möglichst in einem Winkel von 90° zur Frakturlinie eingebracht, um eine interfragmentäre Kompression zu erzeugen. Zur weiteren Sicherung beziehungsweise Stabilisation wird eine Drittelrohrplatte (Neutralisationsplatte) anmodelliert und sowohl über als auch unterhalb des Frakturspaltes mit Schrauben fixiert. Biomechanisch handelt es sich um eine sogenannte Abstützung, für die eine dünne Platte, die leicht mit der Hand gebogen werden kann, ausreicht. Ist die Fibula mehrfragmentär gebrochen, entfällt das Einbringen einer Zugschraube. Es stehen auch moderne anatomische, partiell winkelstabile Implantate kommerziell zur Verfügung, die die technische Reposition vereinfachen können. Zusätzlich ist die Syndesmose hinsichtlich einer Verletzung zu testen (siehe auch Verletzung der Syndesmose).

Der Innenknöchel beziehungsweise das Volkmann-Dreieck wird analog zum beschriebenen Vorgehen bei Typ-C-Frakturen fixiert.

### **AO/Danis-Weber-C-Frakturen**

Die Operationstechnik entspricht im Wesentlichen der bei Typ-B-Frakturen. Statt einer Drittelrohrplatte kann bei entsprechender Gelenkbeteiligung alternativ auch eine winkelstabile Platte verwendet werden. Dies ist insbesondere bei längeren Frakturzonen mit mehreren Fragmenten sinnvoll. Ein Sonderfall ist die hohe Weber-Typ-C-Fraktur unterhalb des Fibulakopfes (sogenannte Maisonneuve-Fraktur). Hier ist häufig die Syndesmose und die Membrana interossea zerrissen und folglich die Sprunggelenksgabel instabil. Die Fibula muss in die Incisura fibulae eingestellt werden. Die Maisonneuve-Fraktur selbst wird in der Regel jedoch nicht osteosynthetisch versorgt.

### **Verletzung der Syndesmose**

Bei jeder Typ-B- und Typ-C-Fraktur ist intraoperativ das Sprunggelenk in 20°-Innenrotation einzustellen und durch Zug mit einem Einzinker nach lateral die Stabilität der Syndesmose zu testen. Bei Taluslateralisation, also Erweiterung des talo-tibialen Gelenkspaltes medial und/ oder des tibio-fibularen Spaltes ist von einer mechanisch relevanten Ruptur der Syndesmosen mit konsekutiver Instabilität auszugehen. In diesem Fall muss die Fibula in die Incisura fibulae eingestellt werden, ein 3D-Bildwandler kann dabei

### **AO/Danis-Weber-A-Frakturen**

Eine isolierte Typ-A-Fraktur des Außenknöchels ist nur bei dislozierten Fragmenten und/oder Gelenkbeteiligung über eine offene Reposition und interne Fixation zu versorgen.

### **Verletzung der Syndesmose**

Bei jeder Typ-B- und Typ-C-Fraktur ist intraoperativ das Sprunggelenk in 20°-Innenrotation einzustellen und durch Zug mit einem Einzinker nach lateral die Stabilität der Syndesmose zu testen.

hervorragend zur Kontrolle der Reposition eingesetzt werden. Meist geschieht das durch Setzen einer spitzen Repositionszange und Einbringen einer mindestens trikortikalen Stellschraube (33).

Die Stellschraube ist keine Zugschraube. Es darf kein Druck auf das Gelenk ausgeübt werden. Üblicherweise verläuft die Schraube etwa 2 cm oberhalb des tibialen Gelenkspaltes in einer Richtung von 30° lateral-fibular nach tibial-ventromedial. Ausgerissene Knochenfragmente wie das bereits erwähnte „Wagstaffe-Fragment“ oder das „Tubercule des Chapeau“ werden mit Schrauben refixiert. Das Volkmann-Dreieck als dorsaler Syndesmosenaustriss ist bei einer Beteiligung der Gelenkfläche von mehr als 25 % durch eine oder zwei Zugschrauben, die von ventral eingebracht werden, zu fixieren.

Die Stellschraubenversorgung hat den Preis der postoperativen Entlastung (Teilbelastung von maximal 10 bis 20 kg) der betroffenen Extremität für etwa sechs Wochen. Dann geht man von der Heilung der Syndesmose aus und die Stellschraube kann entfernt werden. Es gibt zwar Untersuchungen, welche besagen, dass die Stellschraube nur bei symptomatischen Patienten entfernt werden sollte (34). Die in situ belassenen Schrauben brechen sehr häufig, was die sekundäre Entfernung des osteosynthetischen Materials sehr schwierig macht (35). Insbesondere bei Hochleistungsathleten bedeutet dies in der Regel sechs Wochen Trainingspause. Bei Belastung mit einliegender Stellschraube können Komplikationen einschließlich einer distalen Tibiafraktur durch Überlastung auftreten. Moderne dynamische Stabilisationssysteme zeigen in klinischen Studien bislang vielversprechende Erfolge, auch wenn eine definitive Bewertung hier noch aussteht (36–39). Das formale Evidenzniveau hinsichtlich einer Überlegenheit von konservativer oder operativer Therapie bleibt jedoch niedrig und in Entwicklung (24).

### Die schwierige Indikation: Therapie bei relevanten Vorerkrankungen

Vor allem bei Diabetikern und pAVK-Patienten, aber auch bei geriatrischen Patienten mit Osteoporose oder „Pergamenthaut“ fällt die Therapieentscheidung häufig schwer. Zu berücksichtigen ist zum einen die deutlich erhöhte Rate an Wundinfektionen mit bis zu 10 % aller Fälle (40). Auch kann es nach Erfahrung der Autoren schwierig sein, eine tragfähige Osteosynthese im „weichen“ Knochen zu veran-

kern. Selbst bei gelungener Operation kann eine fehlende Compliance bezüglich des Belastungsaufbaus die komplikationslose Heilung zunichte machen. Abhilfe kann hier gegebenenfalls die sofortige, postoperative Anlage eines Walkers oder Casts bringen.

Pichl und Hoffmann haben einen sehr praktikablen Algorithmus zur Entscheidungsfindung bei geriatrischen Patienten entwickelt. Hier wird anhand der folgenden Faktoren – Zustand des Weichteilmantels, Knochenqualität und zu erwartender Compliance des Patienten – eine Option von konservativer, minimal-invasiver beziehungsweise normaler Plattenosteosynthese bis zur Fixateur externe Anlage angeboten (e1).

## Komplikationen

### Akute Komplikationen

Unmittelbar im postoperativen Verlauf sind das Wundhämatom sowie die Wundrandnekrose die häufigsten Komplikationen. Im Zweifelsfall sollte zur Vermeidung einer Infektion oder sogar eines größeren, gegebenenfalls plastisch zu deckenden Defektes großzügig und frühzeitig revidiert werden. Die postoperative Infektionshäufigkeit liegt bei bis zu 2 %. Kommt es im Verlauf zu einer Wundheilungsstörung, gegebenenfalls mit Freiliegen von Schrauben oder Platten, ist das Osteosynthesematerial zu entfernen (40). Freiliegendes, also nicht von vitalem Weichteil bedecktes Osteosynthesematerial, ist per se als infiziert zu betrachten. Hier auf einen sekundären Verschluss durch Granulation zu warten, ist fahrlässig und kontraindiziert.

SooHoo und Kollegen ermittelten 2007 nach Analyse von 57 000 Frakturen die Komplikationsrate für systemische Komplikationen. Die Arbeitsgruppe zeigte unter anderem eine Häufigkeit von 0,34 % für Lungenembolie (gelegentlich nach BfArM), 0,82 % Revisionseingriffe (gelegentlich nach BfArM) und 1,44 % für Wundinfektionen (häufig nach BfArM). Mit Komplexität der Verletzung und Alter des Patienten stieg auch die Komplikationsrate (e2).

### Langfristige Komplikationen

Im langfristigen Verlauf ist die Ausbildung einer Sprunggelenksarthrose die schwerwiegendste Komplikation einer Sprunggelenksfraktur (e3). Nach Ausschöpfung aller konservativen Therapiemöglichkeiten, wie unter anderem orthopädischen Schuhzurichtungen, muss diese dann später gegebenenfalls

## Akute Komplikationen

Unmittelbar im postoperativen Verlauf sind das Wundhämatom sowie die Wundrandnekrose die häufigsten Komplikationen.

## Nachbehandlung und Rehabilitation

Bei konservativer Behandlung wird das Sprunggelenk in einer Unterschenkelorthese immobilisiert. Hiermit ist für fast alle Patienten eine schmerzadaptierte Vollbelastung möglich.



mit einer OSG-Prothese oder -Arthrode behandelt werden (e3). Horisberger und Kollegen fanden als wesentliche Gründe für die Ausbildung einer posttraumatischen Arthrose den Frakturtyp, Störungen des Heilverlaufes, das Patientenalter während des Unfalls und die mangelhafte Rekonstruktion der Gelenkflächen sowie der Sprunggelenksgabel, unter anderem im Sinne einer Varus-/Valgusfehlstellung. Im Allgemeinen entwickeln bis zu 10 % aller Patienten mit einer Sprunggelenksfraktur mittel- oder langfristigen eine symptomatische Sprunggelenksarthrose (e3–e5).

### Nachbehandlung und Rehabilitation

Bis zum Erreichen der Vollbelastung und Vollmobilität ist eine adäquate Thromboseprophylaxe sicherzustellen.

Bei konservativer Behandlung wird das Sprunggelenk in einer Unterschenkelorthese immobilisiert. Hiermit ist für fast alle Patienten eine schmerzadaptierte Vollbelastung möglich.

Nach operativer Therapie ist eine stationäre Rehabilitation in der Regel nicht indiziert. Vor allem bei jüngeren und mobilen Patienten ist bei guter Beweglichkeit des oberen Sprunggelenkes ohne Bandverletzungen allenfalls eine Anleitung zur Aufbelastung beziehungsweise Gangschule notwendig. Für die meisten Patienten ist aber eine frühfunktionelle Nachbehandlung unter physiotherapeutischer Anleitung zur Verbesserung der Gelenkfunktion und Propriozeption sowie zur Abschwellung (Lymphdrainage) notwendig. Insbesondere bei kombinierten Frakturen und Bandverletzungen ist die propriozeptive Physiotherapie zur Protektion vor einer chronischen Sprunggelenksinstabilität erforderlich. Normalerweise wird postoperativ kein Walker angelegt, so dass jederzeit aktive und passive Bewegungsübungen möglich sind. Sobald die Wunde eine Belastung zulässt, wird noch in der Klinik mit einer Teilbelastung von bis zu 10–20 kg begonnen. Nach sechswöchiger Teilbelastung wird nach Röntgenkontrolle und gegebenenfalls nach Stellschraubenentfernung die Belastung in 10-kg-pro-Woche-Schritten stufenweise gesteigert. Regelmäßig ist nach 12–16 Wochen die volle Belastungs-, Arbeits- und Sportfähigkeit wiederhergestellt. Im Leistungssportbereich kann dies deutlich nach unten abweichen. Das Evidenzniveau hinsichtlich der optimalen Nachbehandlung bleibt derzeit noch gering (e6).

### Physiotherapie

**Für die meisten Patienten ist eine frühfunktionelle Nachbehandlung unter physiotherapeutischer Anleitung zur Verbesserung der Gelenkfunktion und Propriozeption sowie zur Abschwellung (Lymphdrainage) notwendig.**

#### Interessenkonflikt

Die Autoren erklären, dass kein Interessenkonflikt besteht.

#### Manuskriptdaten

eingereicht: 31. 7. 2013, revidierte Fassung angenommen: 19. 3. 2014

#### LITERATUR

1. Kannus P, Palvanen M, Niemi S, Parkkari J, Jarvinen M: Increasing number and incidence of low-trauma ankle fractures in elderly people: Finnish statistics during 1970–2000 and projections for the future. *Bone* 2002; 31: 430–3.
2. Hermans JJ, Beumer A, de Jong TA, Kleinrensink GJ: Anatomy of the distal tibiofibular syndesmosis in adults: a pictorial essay with a multimodality approach. *Journal of anatomy* 2010; 217: 633–45.
3. Pretterklieber ML: Anatomie und Kinematik der Sprunggelenke des Menschen. *Der Radiologe* 1999; 39: 1–7.
4. Thordarson DB, Motamed S, Hedman T, Ebramzadeh E, Bakshian IS: The effect of fibular malreduction on contact pressures in an ankle fracture malunion model. *J Bone Joint Surg Am* 1997; 79: 1809–15.
5. Ramsey PL, Hamilton W: Changes in tibiotalar area of contact caused by lateral talar shift. *J Bone Joint Surg Am* 1976; 58: 356–7.
6. Arbeitsunfähigkeit bei AOK-Pflichtmitgliedern 2013; www.gbe-bund.de Last accessed on 6<sup>th</sup> of May 2014
7. Statistisches Bundesamt. 2012. www.destatis.de/DE/Publikationen/Thematisch/Gesundheit/Krankenhaeuser/TiefgegliederteDiagnosedaten.html, last accessed on 12 May 2014
8. Thur CK, Edgren G, Jansson KA, Wretenberg P: Epidemiology of adult ankle fractures in Sweden between 1987 and 2004: a population-based study of 91,410 Swedish inpatients. *Acta orthopaedica* 2012; 83: 276–81.
9. Court-Brown CM, McBirnie J, Wilson G: Adult ankle fractures—an increasing problem? *Acta orthopaedica Scandinavica* 1998; 69: 43–7.
10. Shearman A, Sarraf KM, Thevendran G, Houlihan-Burne D: Clinical assessment of adult ankle fractures. *Br J Hosp Med* 2013; 74: C37–40.
11. Stiell I, Wells G, Laupacis A, et al.: Multicentre trial to introduce the Ottawa ankle rules for use of radiography in acute ankle injuries. Multicentre Ankle Rule Study Group. *BMJ* 1995; 311: 594–7.
12. Saltzman CL, el-Khoury GY: The hindfoot alignment view. *Foot Ankle Int* 1995; 16: 572–6.
13. Black EM, Antoci V, Lee JT, et al.: Role of preoperative computed tomography scans in operative planning for malleolar ankle fractures. *Foot & ankle international*. / American Orthopaedic Foot and Ankle Society [and] Swiss Foot and Ankle Society 2013; 34: 697–04.
14. Stäbler A, Szeimies U, Walther M: Radiologische Diagnostik des Fußes. Stuttgart: Thieme 2012.
15. Tscherne H, Oestern HJ: Die Klassifizierung des Weichteilschadens bei offenen und geschlossenen Frakturen. *Unfallheilkunde* 1982; 85: 111–5.
16. Gustilo RB, Anderson JT: Prevention of infection in the treatment of one thousand and twenty-five open fractures of long bones: retrospective and prospective analyses. *J Bone Joint Surg Am* 1976; 58: 453–8.
17. Gustilo RB, Mendoza RM, Williams DN: Problems in the management of type III (severe) open fractures: a new classification of type III open fractures. *The Journal of trauma*. 1984; 24: 742–6.

18. Nielsen JO, Dons-Jensen H, Sorensen HT: Lauge-Hansen classification of malleolar fractures. An assessment of the reproducibility in 118 cases. *Acta orthopaedica Scandinavica* 1990; 61: 385–7.
19. Weber B, Colton C: Malleolar fractures. In: Müller M, Allgöwer M, Schneider R, Willenegger H, eds.: *Manual of internal fixation*. Vol 3<sup>rd</sup>. Berlin: Springer; 1991: 595–612.
20. Weber B: *Verletzungen des oberen Sprunggelenkes*. Bern: Huber Verlag; 1966; 20.
21. Park JW, Kim SK, Hong JS, Park JH: Anterior tibiofibular ligament avulsion fracture in weber type B lateral malleolar fracture. *The Journal of trauma* 2002; 52: 655–9.
22. Dias LS, Giegerich CR: Fractures of the distal tibial epiphysis in adolescence. *J Bone Joint Surg Am* 1983; 65: 438–44.
23. Hoiness PR, Hvaal K, Engebretsen L: Severe hypothermic injury to the foot and ankle caused by continuous cryocompression therapy. *Knee Surg Sports Traumatol Arthrosc* 1998; 6: 253–5.
24. Donken CC, Al-Khateeb H, Verhofstad MH, van Laarhoven CJ: Surgical versus conservative interventions for treating ankle fractures in adults. *The Cochrane database of systematic reviews* 2012; 8: CD008470.
25. Herscovici D, Jr., Scaduto JM, Infante A: Conservative treatment of isolated fractures of the medial malleolus. *J Bone Joint Surg Br* 2007; 89: 89–93.
26. Pelet S, Roger ME, Belzile EL, Bouchard M: The incidence of thromboembolic events in surgically treated ankle fracture. *J Bone Joint Surg Am* 2012; 94: 502–6.
27. Salai M, Dudkiewicz I, Novikov I, Amit Y, Chechick A: The epidemic of ankle fractures in the elderly—is surgical treatment warranted? *Arch Orthop Trauma Surg* 2000; 120: 511–3.
28. AWMF: Perioperative Antibiotikaprophylaxe. 2012. [www.awmf.org/leitlinien/detail/II/029-022.html](http://www.awmf.org/leitlinien/detail/II/029-022.html). Last accessed on 10 May 2104.
29. Konrad G, Markmiller M, Lenich A, Mayr E, Ruter A: Tourniquets may increase postoperative swelling and pain after internal fixation of ankle fractures. *Clinical orthopaedics and related research* 2005; 433: 189–94.
30. Chou LB, Lee DC: Current concept review: perioperative soft tissue management for foot and ankle fractures. *Foot & ankle international/American Orthopaedic Foot and Ankle Society [and] Swiss Foot and Ankle Society* 2009; 30: 84–90.
31. Bonasia DE, Rossi R, Saltzman CL, Amendola A: The role of arthroscopy in the management of fractures about the ankle. *J Am Acad Orthop Surg* 2011; 19: 226–35.
32. Krettek C, Muller C, Meller R, Jagodzinski M, Hildebrand F, Gaulke R: Ist eine routinemäßige Implantatentfernung nach unfallchirurgischen Eingriffen sinnvoll? *Der Unfallchirurg* 2012; 115: 315–22.
33. Wikeroy AK, Hoiness PR, Andreassen GS, Hellund JC, Madsen JE: No difference in functional and radiographic results 8.4 years after quadricortical compared with tricortical syndesmosis fixation in ankle fractures. *J Orthop Trauma* 2010; 24: 17–23.
34. Tucker A, Street J, Kealey D, McDonald S, Stevenson M: Functional outcomes following syndesmotom fixation: A comparison of screws retained in situ versus routine removal—Is it really necessary? *Injury* 2013; 44: 1880–4.
35. Stuart K, Panchbhavi VK: The fate of syndesmotom screws. *Foot Ankle Int* 2011; 32: 519–25.
36. Schepers T: Acute distal tibiofibular syndesmosis injury: a systematic review of suture-button versus syndesmotom screw repair. *International orthopaedics* 2012; 36: 1199–206.
37. Naqvi GA, Shafiqat A, Awan N: Tightrope fixation of ankle syndesmosis injuries: clinical outcome, complications and technique modification. *Injury* 2012; 43: 838–4.
38. Egol KA, Pahk B, Walsh M, Tejwani NC, Davidovitch RI, Koval KJ: Outcome after unstable ankle fracture: effect of syndesmotom stabilization. *J Orthop Trauma* 2010; 24: 7–11.
39. Willmott HJ, Singh B, David LA: Outcome and complications of treatment of ankle diastasis with tightrope fixation. *Injury* 2009; 40: 1204–6.
40. Zaghoul A, Haddad B, Barksfield R, Davis B: Early complications of surgery in operative treatment of ankle fractures in those over 60: A review of 186 cases. *Injury* 2014; 45: 780–3.

**Anschrift für die Verfasser**

Dr. med. Hans Goost  
 Krankenhaus Wermelskirchen  
 Abteilung für Orthopädie und Unfallchirurgie  
 Königstraße 100, 42929 Wermelskirchen  
 goost@krankenhaus-wermelskirchen.de

**Zitierweise**

Goost H, Wimmer MD, Barg A, Kabir K, Valderrabano V, Burger C: Fractures of the ankle joint—investigation and treatment options. *Dtsch Arztebl Int* 2014; 111: 377–88. DOI: 10.3238/arztebl.2014.0377

@ eGrafik, eTabelle und eLiteratur:  
[www.aerzteblatt.de/lit2114](http://www.aerzteblatt.de/lit2114) oder über QR-Code



The English version of this article is available online:  
[www.aerzteblatt-international.de](http://www.aerzteblatt-international.de)

**Weitere Informationen zu cme**

Dieser Beitrag wurde von der Nordrheinischen Akademie für ärztliche Fort- und Weiterbildung zertifiziert. Die erworbenen Fortbildungspunkte können mit Hilfe der Einheitlichen Fortbildungsnummer (EFN) verwaltet werden. Unter [cme.aerzteblatt.de](http://cme.aerzteblatt.de) muss hierfür in der Rubrik „Persönliche Daten“ nach der Registrierung die EFN in das entsprechende Feld eingegeben werden und durch Bestätigen der Einverständniserklärung aktiviert werden. Die 15-stellige EFN steht auf dem Fortbildungsausweis.

**Wichtiger Hinweis**

Die Teilnahme an der zertifizierten Fortbildung ist ausschließlich über das Internet möglich: [cme.aerzteblatt.de](http://cme.aerzteblatt.de)  
 Einsendeschluss ist der 17. 8. 2014. Einsendungen, die per Brief oder Fax erfolgen, können nicht berücksichtigt werden.

Die Bearbeitungszeiten der folgenden cme -Einheiten sind:

- „Akne ist nicht gleich Acne vulgaris“ (Heft 17/2014) bis zum 20. 7. 2014.
- „Differenzialdiagnose und Therapie des Tremors“ (Heft 13/2014) bis zum 22. 6. 2014
- „Strukturiertes Vorgehen bei Otitis media“ (Heft 9/2014) bis zum 25. 5. 2014

Bitte beantworten Sie folgende Fragen für die Teilnahme an der zertifizierten Fortbildung. Pro Frage ist nur eine Antwort möglich. Bitte entscheiden Sie sich für die am ehesten zutreffende Antwort.

### Frage Nr. 1

**Das obere Sprunggelenk wird knöchern aus der distalen Tibia, der distalen Fibula und der Trochlea des Talus gebildet.**

**Wie erfolgt die mediale Stabilisierung?**

- über das Lig. fibulotalare anterius (LFTA), Lig. fibulocalcaneare (LFC) und Lig. fibulotalare posterius (LFTP)
- über das breit gefächerte Lig. deltoideum sowie das funktionell dazugehörige Lig. calcaneonavicular plantare (Spring-Ligament)
- über die Bandstruktur der Syndesmose
- über den Musculus flexor hallucis longus und den Musculus peroneus tertius
- Das obere Sprunggelenk ist ein reines Scharniergelenk mit nur zwei Freiheitsgraden, daher erfolgt keine mediale Stabilisierung.

### Frage Nr. 2

**Ein 34-jähriger Patient ist mit seinem Motorrad gestürzt. Am Unfallort wird vom Notarzt eine offensichtliche Fehlstellung des oberen Sprunggelenkes diagnostiziert. Welches Vorgehen ist richtig?**

- Vorrangig ist die Blutstillung durch Druckverband.
- Immobilisation der Fraktur in einer Lagerungsschiene um mögliche Nervenschäden zu verhindern
- sofortige Reposition durch Längszug unter situationsadäquater Analgesie
- sofortiges Kühlen, um folgend ein Anschwellen zu vermeiden und eine zeitnahe operative Versorgung zu ermöglichen
- Anlage eines elastischen Kompressionsverbandes, um eine weitere Schwellung zu verhindern, Reposition erst bei Anwesenheit eines Facharztes für Orthopädie und Unfallchirurgie

### Frage Nr. 3

**Eine 22-jährige Sportstudentin stellt sich gegen 21 Uhr in der Notaufnahme vor. Die Sportlerin hat sich beim Volleyball (2. Bundesliga) ein Supinationstrauma des oberen Sprunggelenkes rechts beim Landefall nach einem Block am Netz zugezogen. Das Sprunggelenk ist über dem Außenknöchel nur leicht geschwollen, die Patientin humpelt jedoch, gestützt durch ihre Trainerin. Was ist bei der initialen Diagnostik zu berücksichtigen?**

- Aufgrund des Alters der Patientin sollte zum Ausschluss von Bandverletzungen primär ein MRT durchgeführt werden.
- Ein Bandausriss ist bei einem Supinationstrauma unwahrscheinlich, und auf eine Bildgebung kann daher verzichtet werden.
- Bei der initialen klinischen Untersuchung sollte vor der Bildgebung das Sprunggelenk ausgiebig und kräftig hinsichtlich einer Instabilität der Außenbänder untersucht werden. Wenn keine Instabilität offensichtlich ist, ist ein Röntgenbild unnötig.

- Die klinische Untersuchung sollte schonend erfolgen und ein Röntgenbild des oberen Sprunggelenks a.p. (Gabelaufnahme) und lateral sollte angefertigt werden.
- Aufgrund der Möglichkeit einer Mittelfußverletzung ist das CT in Europa der Standard zur primären Diagnostik.

### Frage Nr. 4

**Aufgrund der dislozierten und verschobenen AO-Weber-Typ-B-Fraktur wurde bei der jungen Patientin aus Frage 3 die Indikation zur operativen Versorgung gestellt. Die Weichteile sind unkritisch, nicht gespannt und die Haut fältelt sich.**

**Wie sollte die weitere Behandlung erfolgen, was sollte das Ziel sein?**

- zweiseitig, das heißt zunächst mit einem Fixateur externe und dann nach etwa 14 Tagen mit einer Plattenosteosynthese
- die anatomische Reposition der Sprunggelenksgabel und die anatomische Rekonstruktion von Länge, Achse und Rotation der Fibula sowie der tibio-talaren beziehungsweise fibulo-talaren Abstände
- Es sollte eine Plattenosteosynthese erfolgen und die nach dem Eingriff nicht mehr zu verschließenden Weichteile werden mit einem Vakuumverband abgedeckt.
- Die klinische Reposition unter Kontrolle bildgebender Verfahren ist bei dieser Patientin ausreichend, um die Hautinzisionen für die Arthroskopieportale einsparen zu können.
- Auf die Verwendung von Plattensystemen sollte aus Kostengründen bei AO-Danis-Weber-Typ-B-Frakturen verzichtet werden.

### Frage Nr. 5

**Die Patientin fragt während des Aufklärungsgespräches und vor der Einwilligung zur Operation nochmals nach den möglichen Komplikationen und Risiken der Operation.**

**Über welche möglichen OP-Risiken sollte die Patientin aufgeklärt werden?**

- Systemische Komplikationen wie Lungenembolie sind bei der Versorgung von Sprunggelenksfrakturen auch bei jungen Patienten ohne Vorerkrankungen sehr häufig.
- Trotz leitliniengerechter Antibiotikaprophylaxe liegt das Infektionsrisiko bei bis zu 2 %.
- Am Sprunggelenk ist eine posttraumatische Arthrose auch langfristig, im Gegensatz zur Hüfte und zum Kniegelenk, sehr selten.
- Wundrandhämatome und Wundrandnekrosen können bei der Aufklärung aufgrund der guten Weichteildeckung vernachlässigt werden.
- Auf die Erläuterung der allgemeinen OP-Risiken kann aufgrund der relativ geringen zu erwartenden OP-Zeit verzichtet werden.

**Frage Nr. 6**

**Die Operation der genannten 22-jährigen Patientin ist unkompliziert verlaufen, und die Patientin ist nach etwa 2 Tagen an Unterarmgehstützen sicher mit physiotherapeutischer Anleitung mobil.**

**Wie sollte die weitere Therapie erfolgen?**

- a) Bis zum Erreichen der Vollbelastung wird eine gewichtsadaptierte Thromboseprophylaxe mit subkutaner Verabreichung eines niedermolekularen Heparins empfohlen.
- b) Es sollte in diesem Fall eine stationäre Rehabilitation durchgeführt werden, um langfristig einer Arbeitsunfähigkeit vorzubeugen.
- c) Bei Verwendung einer Stellschraube sollte diese frühestens nach 12 Wochen entfernt werden.
- d) 12-wöchiges Tragen eines Vorderfußentlastungsschuhs
- e) Um Weichteile zu schützen, sollte nach der Operation für mindestens 6 Wochen ein Weißgips angelegt werden.

**Frage Nr. 7**

**Wann ist in der Regel die volle Belastungs-, Arbeits-, und Sportfähigkeit nach einer Sprunggelenksverletzung wiederhergestellt?**

- a) nach 1 bis 2 Wochen
- b) nach 4 bis 6 Wochen
- c) nach 12 bis 16 Wochen
- d) nach 20 Monaten
- e) nach einem Jahr

**Frage Nr. 8**

**Wie ist eine isolierte Typ-A-Fraktur des Außenknöchels bei disloziertem Fragment zu versorgen?**

- a) sie heilt in der Regel ohne weitere therapeutische Maßnahme
- b) mit einem modernen, dynamischen Stabilisationssystem
- c) über eine offene Reposition und interne Fixation
- d) mit einer Syndesmosenstellschraube
- e) mit einer winkelstabilen Platte

**Frage Nr. 9**

**Was liegt gemäß der erweiterten Klassifikation nach Danis-Weber für eine Verletzung vor, wenn ein Bruch des Außenknöchels unterhalb der Syndesmose besteht?**

- a) eine Typ-A-Verletzung
- b) eine Typ-B-Verletzung
- c) eine Typ-C-Verletzung
- d) eine Typ-D-Verletzung
- e) eine Typ-E-Verletzung

**Frage Nr. 10**

**Was ist für eine Metallentfernung außerhalb einer medizinisch zwingenden Indikation erforderlich?**

- a) sofort anschließende Reha-Maßnahme
- b) eine Aufklärung wie für einen elektiven kosmetischen Eingriff
- c) eine Überweisung des vorherigen Operateurs
- d) ein ärztliches Attest
- e) eine Leistungszusage der Krankenkasse

**Hinweise für Autoren von Diskussionsbeiträgen im Deutschen Ärzteblatt**

- Reichen Sie uns bitte Ihren Diskussionsbeitrag bis spätestens vier Wochen nach Erscheinen des Primärartikels ein.
- Argumentieren Sie wissenschaftlich, sachlich und konstruktiv. Briefe mit persönlichen Angriffen können wir nicht abdrucken.
- Schreiben Sie klar und deutlich, fokussieren Sie sich inhaltlich. Vermeiden Sie es, Nebenaspekte zu berühren.
- Sichern Sie die wichtigsten Behauptungen durch Referenzen ab. Bitte geben Sie aber – abgesehen von dem Artikel, auf den Sie sich beziehen – insgesamt nicht mehr als drei Referenzen an.
- Beschränken Sie Ihren Diskussionsbeitrag auf eine Textlänge von 250 Wörtern (ohne Referenzen und Autorenadresse).
- Verzichten Sie auf Tabellen, Grafiken und Abbildungen. Aus Platzgründen können wir solche grafischen Elemente in Diskussionsbeiträgen nicht abdrucken.
- Füllen Sie eine Erklärung zu einem möglichen Interessenkonflikt aus.
- Bearbeiten Sie die deutschen und englischen Satzzeichen nach Erhalt ohne Verzögerung.
- Geben Sie eine Adresse an. Anonyme Diskussionsbeiträge können wir nicht publizieren.
- Senden Sie Ihren Diskussionsbeitrag zu Artikeln der Medizinisch-Wissenschaftlichen Redaktion an: medwiss@arzteblatt.de oder Deutsches Ärzteblatt, Ottostraße 12, 50859 Köln.